

точек (каких?), «ослабить» ограничения на дозы в контрольных точках (каких?), или сделать и то и другое? Критический анализ результатов применения ММП в планировании КЛТ показал, что повышение эффективности планирования может быть связано с **Новой Концепцией планирования КЛТ**, которая заключается в синтезе ММП и Интерактивных Локальных Методов Визуальной Оптимизации (ИЛМВО). Они дополняют друг друга и дают медицинскому физику прекрасную возможность использовать свой опыт и интуицию для того, чтобы наилучшим образом учесть требования лучевого терапевта к распределению дозы.

В ИЛМВО медицинскому физику приходится иметь дело с неформализованной задачей планирования КЛТ. На каждой итерации ему необходимо изменять план облучения, чтобы улучшить характеристики терапевтического дозового поля. Необходимо учитывать как формализуемые ограничения на распределение доз (ограничения на дозы в критических точках облучаемого организма), так и не формализуемые ограничения. Последние могут довольно сложным образом зависеть от состояния пациента и распределения доз, а также от цели, которую ставит перед собой лучевой терапевт. В КЛТ размещение ИИ часто диктуется локализацией и формой очага поражения. Накопленный опыт решения задач показал, что в сложных случаях ИЛМВО может оказаться более эффективным (более тонким), чем ММП. Между ММП и ИЛМВО нет четкой границы. ИЛМВО, в известной степени, являются аналогами (имитацией) методов решения условных и безусловных экстремальных задач ММП. ИЛМВО, также как и ММП, может быть использован как самостоятельный метод планирования КЛТ, однако, как показал накопленный нами опыт, синтез этих двух методов позволяет медицинскому физику формировать более эффективные терапевтические дозовые поля.

Эффективность ИЛМВО и возможность интерактивного локального улучшения характеристик дозового поля базируется на двух свойствах дозовых функций ИИ: 1). Абсолютное значение производной дозы по расстоянию (абсолютное значение мощности дозы) интенсивно уменьшается с расстоянием от ИИ. Это означает, что при смещении ИИ во всех точках дозового поля, для которых расстояние до ИИ уменьшается (увеличивается), дозы возрастают (убывают), и тем больше, чем ближе точка к ИИ. 2). Доза в точке облучаемого объема является произведением мощности дозы на длительность экспозиции. В силу свойства 1, при изменении длительности экспозиции ИИ доза в точке будет изменяться тем больше, чем ближе точка находится к ИИ. Отсюда, в частности, следует, что смещение ИИ позволяет более эффективно осуществлять процесс направленного локального формирования дозовых полей в КЛТ. Свойства 1 и 2 образуют основу для построения ИЛМВО. Он реализуется в результате направленного смещения ИИ или изменения длительностей их экспозиции. Использование современных ЭВМ облегчают процесс формирования дозового поля с помощью ИЛМВО. Они позволяют автоматизировать расчет характеристик дозового поля, которые необходимы для реализации ИЛМВО.

С помощью правильно организованного дружественного интерфейса можно добиться того, что формирование эффективного дозового поля с помощью ИЛМВО внешне будет напоминать одну из компьютерных игр, которые в настоящее время распространены повсеместно.

Работа выполнена при поддержке Российского Фонда Фундаментальных Исследований (РФФИ 05-01-00326).

ЛИТЕРАТУРА

1. Клеппер Л.Я. Формирование дозовых полей с помощью радиоактивных источников излучения и аппликаторов. М., Энергоатомиздат, 1983.

L.Ya.Klepper¹, E.V.Molchanova²

THE NEW CONCEPT OF PLANNING OF CONTACT RADIATION THERAPY OF MALIGNANT TUMOURS

(synthesis of methods of mathematical programming and interactive local methods of visual optimization)

¹ The central economic and mathematical institute of the Russian Academy of Science (CEMI RAS), Moscow

² Institute of economics of the Karelian research center of the Russian Academy of Science (IE KarRC RAS), Petrozavodsk Russia

ABSTRACT:

In article the new concept of planning of contact radiotherapy (CRT) of the malignant tumours is offered, which based on synthesis of methods of mathematical programming (MMP) and interactive local methods of visual optimization (ILMVO). ILMVO, as well as MMP, can be used as an independent method of planning CRT, however their synthesis allows to form more effective therapeutic doses distributions.

Research is executed at support of the Russian Foundation for Basic Research (RFBR 05-01-00326).

Key words:

radiotherapy, doses fields, mathematical modeling, methods of mathematical programming, interactive local methods of visual optimization

© V.Knyazhev, D.Golemanov, Sv.Hrelev et al., 2007

В.Княжев, Д.Големанов, Св.Хрелев, М.Манолов, П.Костов МЫШЕЧНАЯ ПЛАСТИКА В КАЧЕСТВЕ ПРЕВЕНТИВНОЙ МЕРЫ ПРОТИВ ИНФЕКЦИИ СОСУДИСТЫХ ПРОТЕЗОВ

Клиника Сосудистой Хирургии,
Многопрофильная больница "Св.Анна" - Варна, Болгария

АБСТРАКТ

Инфекция искусственного сосудистого протеза является осложнением с исключительно тяжелыми и опасными последствиями и чаще всего наблюдается в области операционной раны под уровнем пупартовой связки.

Более 8 лет в клинике наряду с общеизвестными методами профилактики против инфекции протеза таких как периперационное использование антибиотиков и покрытие операционного поля специальной пленкой, рациональный сосудистый доступ, атравматическая техника и другие, рутинно используется превентивная пластика протеза частично изолированной портняжной мышцей.

Описанный метод был использован у 38 больных с аорто-бифуркационным шунтированием (76 конечностей), при аорто- и подвздошно-монобедерной реконструкции в 42 случаях, а также двусторонно у 13 пациентов с бедренно-бедренным экстраанатомическим шунтированием, т.е. всего на 144 конечностях.

Использованный прием легко исполним, не удлиняет времени операции, позволяет полностью покрыть всю переднюю поверхность сосудистого протеза, что является эффективной мерой против протезно-раневой инфекции.

Введение

Одним из самых тяжелых и драматических осложнений в реконструктивной хирургии артериальных сосудов, приводящих к высокой смертности, достигающей 75% , а также большому проценту ампутаций конечностей (45%), является инфекция искусственных сосудистых протезов [1].

Литературные данные [2] свидетельствуют, что в ряде случаев клинические проявления инфекции сосудистых протезов возможны через 10 лет после артериальной реконструкции.

Материал и метод.

В последние 8 лет наряду с общеизвестными методами профилактики протезной инфекции, включающими высокую периперационную дозу широкоспектрных антибиотиков, покрытие операционного поля специальной пленкой, рациональные сосудистые доступы, атравматическая техника и др. в нашей клинике в качестве рутинной меры при аорто-бедренном шунтировании используется внутриранеая пластика дистального анастомоза частично изолированной портняжной мышцей (musculus sartorius).

Использование портняжной мышцы в качестве пластического материала было мотивировано следующими фактами:

1. Инфекция сосудистого протеза после аорто- или подвздошно-бедренного шунтирования проявляется у более 95% больных в области дистального доступа [3, 4].
2. Портняжная мышца находится в непосредственной близости к анастомозу протеза с бедренной артерией (Рис. 1).
3. Мышца является одним из часто используемых и проверенных практикой пластических материалов, использующихся при уже развившейся вторичной инфекции [5, 6].

Пластика портняжной мышцей в области дистального анастомоза была выполнена за указанный период у 38 больных с аорто-бифуркационным шунтированием (76 конечностей), при аорто- и подвздошно – монофеморальной реконструкцией в 42 случаях, а также двусторонно у 13 больных с экстраанатомическим бедренно-бедренным шунтированием т.е. всего на 144 конечностях.

Из 93 больных 80 (86,02%) были мужчины и лишь 13 женщин, в возрасте от 39 до 86 лет. Сахарным диабетом страдали 16 больных (17,2%). Аорто-артериит был установлен у 7 пациентов (7,52%). Во второй стадии заболевания было 12 больных (12,9%), в болью в покое 64 (68,8%) и 17 пациентов (18,27%) с гангреной дистальной части стопы.

Техника операции во всех случаях состояла в сле-

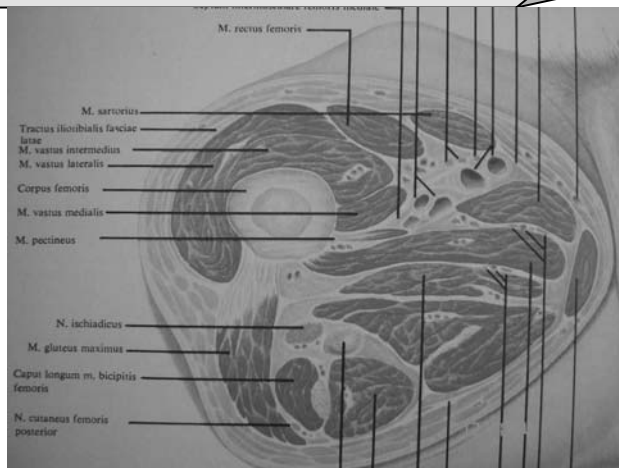


Рис. 1. Схема поперечного среза бедра в верхней его трети

дующем. Около 1 часа перед операцией в виде венозного болуса больному вводилась 24- часовая доза широкоспектрного антибиотика 2-3-го поколения. После дугообразного разреза кожи и подкожной клетчатки производился длинный продольный разрез фасции , покрывающей портняжную мышцу, которая обычными манипуляциями выделялась из покрывающего ее фасциального ложа на том же протяжении. После окончания дистального анастомоза протеза с артерией, медиальный край портняжной мышцы пришивался тонкими 3/0 нитями к латерально находящимся мягким тканям так, чтобы протезная часть в области раны была полностью покрыта мышцей. (Рис.2, 3).

Результаты и обсуждение

В непосредственном послеоперационном периоде не наблюдалось ни одного случая инфекции протеза. У 11 полных больных , а также у 6 с гангреной конечности констатировалась поверхностная воспалительная реакция без расхождения раны и гнойного отделяемого, которая купировалась к моменту выписки больных, около 7-8 дней после операции.

В отдаленном периоде , спустя 6 – 8 лет в клинику поступили шесть больных (4,2%) с псевдоаневризмой дистального анастомоза на одной из конечностей на которых в зоне дистального анастомоза выполнялась дополнительно и открытая эндартерэктомия, что теоретически могло бы рассматриваться и как проявлением слабости сосудистой стенки и как поздней инфекции протеза, что впрочем не было доказано при микробиологических исследованиях.

В то время как борьбе с уже развившейся инфекцией сосудистого протеза посвящена обширная литература [7, 8, 9], вопросам профилактики этого тяжелейшего осложнения уделено гораздо меньше внимания. Между тем, каждому оперирующему хирургу следует быть знакомым с главными рисковыми факторами, вызывающими

Contact Information:

Prof. Victor Knyazhev
E-Mail: Knyaz@mail.bg

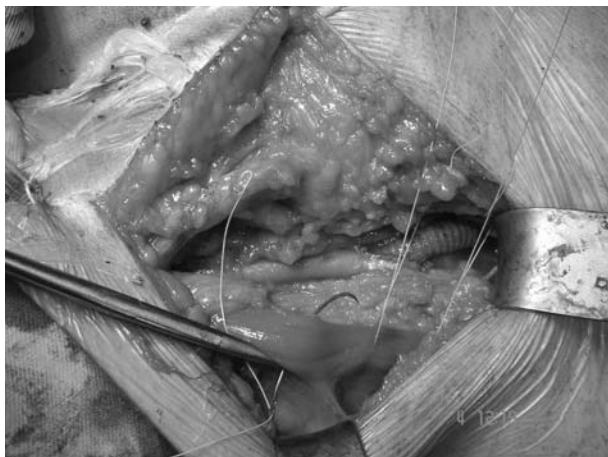


Рис. 2. Медиальный край портняжной мышцы пришивается поверх искусственного сосудистого протеза

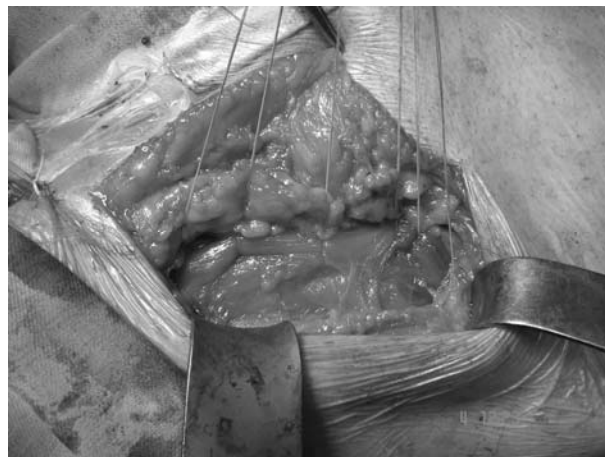

Рис. 3. Окончательный вид операционной раны. Протез полностью покрыт мышечной тканью

инфекцию протеза:

1. Продолжительность операции более 4-5 часов.
2. Травматические манипуляции в операционной ране.
3. Пересечение лимфатических коллекторов.
4. Перипротезная гематома.
5. Локализация протеза в паховой области ниже пупартовой связки.
6. Пренебрежение периоперационной профилактикой антибиотиками или нерациональная методика ее осуществления, как и использование низко-эффективных антибиотиков.
7. Наличие гнойно-некротических процессов дистально от зоны реконструкции.
8. Тяжелая ишемия конечности при проксимальных артериальных облитерациях.
9. Повторные операции.
10. Многолетний сахарный диабет в анамнезе.
11. Недостаточная предоперативная санация кожи в области предстоящего сосудистого доступа.
12. Степень и вид бактериальной контаминации тканей, окружающих сосудистый протез.
13. Анемия и гипопропротеинемия.
14. Наличие инфекционного очага (хронический пиелонефрит, синусит, кариес и др).

Даже этот, не претендующий на полноту, перечень возможных причин, создающих предпосылки к возникновению инфекции, свидетельствует о множестве уязвимых звеньев в длинной цепи драматических неудач при видимо успешно выполненной артериальной реконструкции с использованием искусственного протеза.

Предложенный прием профилактики инфекции сосудистых протезов не удлиняет продолжительность

оперативного вмешательства, прост и легок в исполнении, позволяет полностью покрыть переднюю поверхность протеза, что является важной превентивной мерой против возникновения протезно-раневой инфекции.

Литература.

1. Затевахин И, Комраков В. Инфекции в сосудистой хирургии., М, 1998г, стр. 8-9.
2. Miyazaki S, Fukushima K, Sawaki D, Otani Y, Sekita G, Takeuchi H, Adachi H, Ino T, Aoyagi T. A case of graft infection 10 years after ascending aorta replacement. *Ann Vasc Surg.* 2004 Nov;18(6):755-7.
3. Seeger JM. Management of patients with prosthetic vascular graft infection. *Am Surg.* 2000 Feb;66(2):166-77.
4. Reid JD, MacDonald PS. Removing the infected aortofemoral graft using a two-stage procedure with a delay between the stages. *Ann Vasc Surg.* 2005 Nov;19(6):862-7.
5. Mitra A, Spears J, Perrotta V, McClurkin J, Mitra A. Salvage of infected prosthetic grafts of the great vessels via muscle flap reconstruction. *Chest.* 2005 Aug;128(2):1040-3.
6. Hart JP, Eginton MT, Brown KR, Seabrook GR, Lewis BD, Edmiston CE Jr, Towne JB, Cambria RA. Operative strategies in aortic graft infections: is complete graft excision always necessary? *Ann Vasc Surg.* 2005 Mar;19(2):154-60.
7. Pencavel TD, Singh-Ranger G, Crinnion JN. Conservative treatment of an early aortic graft infection due to *Acinetobacter baumannii*. *Ann Vasc Surg.* 2006 May;20(3):415-7. Epub 2006 Apr 7.
8. Gordon LL, Hagino RT, Jackson MR, Modrall JG, Valentine RJ, Clagett GP. Complex aortofemoral prosthetic infections: the role of autogenous superficial femoropopliteal vein reconstruction. *Arch Surg.* 1999 Jun;134(6):615-20; discussion 620-1
9. de Virgilio C, Cherry KJ Jr, Gloviczki P, Naessens J, Bower T, Hallett J Jr, Pairolero P.
10. Infected lower extremity extra-anatomic bypass grafts: management of a serious complication in high-risk patients. *Ann Vasc Surg.* 1995 Sep;9(5):459-66.

V.Knyazhev, D.Golemanov, Sv.Hrelev, N.Manolov, Pl.Kostov

THE ROUTINE MUSCLE PLASTIC RECONSTRUCTION AS PREVENTION OF PROSTHETIC VASCULAR GRAFT INFECTION.

Vascular Surgery Clinic, MBAL "St. Anna", Varna, Bulgaria

ABSTRACT:

The infection of the artificial vascular prosthesis is a complication with extremely severe and dangerous consequences and is most often observed in the region of the operative wound below the level of lig. Inguinalis.

For more than eight years in the clinic along with the other common methods of prevention of prosthetic graft infections, as perioperative antibiotic prevention, usage of operation foil, rational vascular approach, atraumatic technique, etc., the preventive plastic reconstruction of the prosthesis with partially isolated musculus sartorius. The described method was applied to 38 patients by aorto-bifemoral bypass (76 limbs), in 42 cases of aorto – or ilio – monofemoral reconstruction as well as bilateral to 13 patients with extra-anatomic femoro-femoral bypass graft or altogether to 144 limbs.

The used method of approach is easily performed. It does not lengthen the time of the operation and makes it possible to fully cover the front surface of the prosthesis which is a good prevention against possible infections in the region of the wound.